

## Leitlinie

Berufsverband der Augenärzte  
Deutschlands e.V.

Deutsche Ophthalmologische  
Gesellschaft e.V.



DOG  
Deutsche Ophthalmologische  
Gesellschaft

Gesellschaft  
für Augenheilkunde

# Leitlinie Nr. 24a

## Uveitis intermedia

Uveitis intermedia .....	2
Definition .....	2
Epidemiologie .....	2
Differenzialdiagnosen (DD) /Sonderformen: .....	2
Ziele der augenärztlichen Diagnostik und Therapie .....	3
Vorgehen .....	3
Verlaufsformen.....	5
Therapie.....	6
Ambulant/Stationär .....	8
Kontrollintervalle .....	8
Methodik .....	9
Hier finden Sie den Methodenreport zu dieser Leitlinie.....	9
Tabellarische Zusammenfassung der Erklärungen über Interessenkonflikte .....	10
Literatur.....	12

## Uveitis intermedia

Leitlinien sind Orientierungshilfen im Sinne von "Handlungs- und Entscheidungskorridoren", von denen in begründeten Fällen abgewichen werden kann oder sogar muss. Sie beschreiben, was Augenärzte für eine angemessene Patientenversorgung in der Praxis für geboten halten. Dies entspricht in vielen Fällen nicht dem Leistungsniveau der gesetzlichen Krankenversicherung in Deutschland (siehe [Präambel](#)).

**Definition** (Standardization of uveitis nomenclature working group[1]) (s. LL14 Tab 2a)

- Uveitis intermedia:  
Entzündung, die sich vorwiegend im Glaskörper lokalisiert, mit/ohne periphere Gefäßeinscheidungen und/oder Makulaödem.
- Als Sonderform „Pars planitis“: nur bei Vorhandensein von “snowbanks/snowballs” und ohne assoziierte Infektion/Systemerkrankung (= idiopathische oder primäre Uveitis intermedia)

## Epidemiologie [2-12]

- Inzidenz aller Uveitiden zwischen 17 und 50/100.000 in Mitteleuropa und den USA
- davon ca. 20% Uveitis intermedia
- assoziierte Systemerkrankungen: bei Kindern etwas weniger häufig ( $\leq 20\%$ ), bei Erwachsenen bei bis zu 40% [11, 13-15],
  - 60% idiopathisch
  - 11% Multiple Sklerose\*
  - 8% Sarkoidose
  - 1% infektiös (Lues, Tb)

\*ca. 10% der MS Patienten im Erwachsenenalter bekommen eine intermediäre Uveitis und ca. 10-15% der Patienten mit intermediärer Uveitis (2-5% im Kindesalter) entwickeln im weiteren Verlauf eine MS [11, 16]

## Differenzialdiagnosen (DD) /Sonderformen:

- Fuchs'sche Uveitis (FUS): ca. 60-80% der Patienten mit FUS weisen eine Glaskörperbeteiligung [17, 18] auf. Der Rubella-Nachweis im Kammerwasser kann dazu differentialdiagnostisch hilfreich sein.
- Tubulointerstitielle Nephritis und Uveitis (TINU) Syndrom: auch wenn bei der Mehrheit der Patienten eine plötzlich beginnende beidseitige anteriore Uveitis vorliegt, gibt es in der Literatur auch Berichte mit einer intermediären Uveitis[19]
- Primär intraokulares Lymphom

## Prognose

Oftmals gut [16, 20]. Komplikationen: v.a. Katarakt, Makulaödem, epiretinale Membran, Glaskörperblutung bei Entstehung peripherer Neovaskularisationen. In zwei Langzeituntersuchungen war die Sehfähigkeit auch nach mehrjähriger Krankheitsdauer gut, aber bei chronischem Verlauf besteht eine zunehmende Komplikationsrate [60]

## Ziele der augenärztlichen Diagnostik und Therapie

### Ziele

- Erhalt oder Wiederherstellung einer guten Sehfähigkeit, Vermeidung und Behandlung von Rezidiven und Komplikationen.
- Wenn möglich und sinnvoll: Erkennen und Behandeln der Grundkrankheit
- Nachweis der Entzündung, des Entzündungsschwerpunktes und der Komplikationen
- Feststellung der richtigen Therapie und des richtigen Therapiezeitpunktes und ggf. nur Beobachtung des Spontanverlaufs. Eine Therapie ist nicht immer erforderlich, sondern dann wenn im weiteren Verlauf visusmindernde Komplikationen zu erwarten sind oder bereits bestehen

### Grundprinzipien der Therapie

- Eine milde Uveitis intermedia ohne Visusreduktion und ohne sehgefährdende Komplikationen (z.B. Makulaödem) muss nicht behandelt werden.
- Die Therapie sollte entsprechend der anderen Organbeteiligung und Grunderkrankungen in Zusammenarbeit mit dem Hausarzt, Internisten, Rheumatologen, Pädiater bzw. Neurologen erfolgen

### Vorgehen

Notwendig/obligat:

- Anamnese
  - welche Beschwerden und seit wann (insbesondere Mouches volantes, Metamorphopsien, Sehverschlechterung)?
  - Beginn (akut oder schleichend)?
  - vorhergehende Entzündungen/Operationen/Verletzungen der Augen?
  - Verlauf (erstmalig oder wiederholt oder persistierend)?
  - bekannte systemische Grunderkrankungen?
  - körperliche Begleitsymptome? (Taubheitsgefühle oder Kraftminderung der Extremitäten, Kribbeln, Müdigkeit, Nachtschweiß...)
- Inspektion der Augen und ihrer Adnexe
- Sehschärfenbestimmung mit bester monokularer Korrektur
- Spaltlampenuntersuchung der vorderen und mittleren Augenabschnitte
- Tonometrie
- binokulare Untersuchung des Glaskörpers und des gesamten Augenhintergrundes in Mydriasis. Eine semiquantitative Gradeinteilung der Glaskörpertrübung (Vitreous Haze) (Tab.1 und Abb. [21]) bei der binokularen indirekten Funduskopie wird empfohlen. Auch für die Verlaufsbeurteilung der intermediären Uveitis ist eine Mydriasis erforderlich.

- SD-OCT der Makula bei Diagnosestellung und im Verlauf bei V.a. Befundänderung an der Makula
- Basis-Labor bei Erstdiagnose
  - Blutbild und Differenzialblutbild
  - CRP oder Blutkörperchensenkungsgeschwindigkeit
  - Kreatinin, Elektrolyte, ASAT, ALAT, Urinstatus
  - ACE (Angiotensin-Converting-Enzym) oder IL-2 Rezeptor (insbesondere bei Verdacht auf Sarkoidose)
  - Lues-Serologie (TPHA, TPPA), ggf. VDRL
- Dokumentation
- Befundbesprechung und Beratung

**Tabelle 1: Beurteilung der Glaskörpertrübung (vitreous haze)[21] am besten Vergleich mit Standardfotos (s. Abbildung)**

<b>0</b>	Keine Trübung
<b>(+)</b>	Leichte Trübung, Netzhautdetails noch gut sichtbar
<b>1+</b>	Details gerade noch sichtbar
<b>2+</b>	Gefäße gerade noch sichtbar, Sehnervenkopf undeutlich sichtbar
<b>3+</b>	Papille kaum sichtbar
<b>4+</b>	Starke Glaskörpertrübung, Gefäße nicht und Sehnerv nur schemenhaft sichtbar

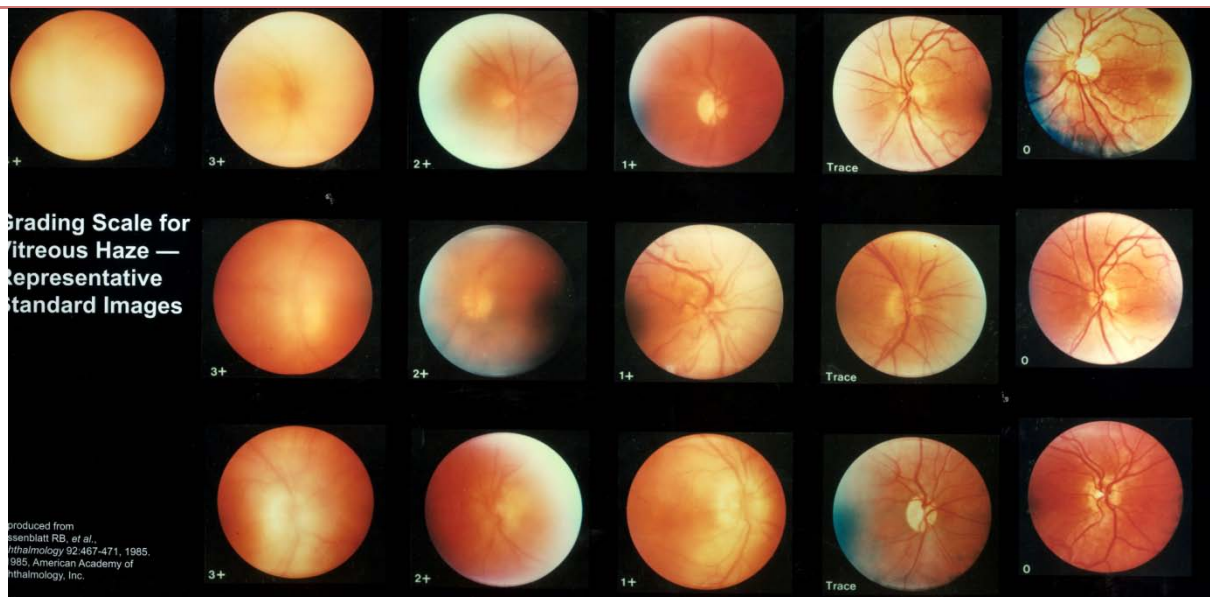


Abbildung: vitreous haze scala, mit freundlicher Genehmigung von Robert Nussenblatt

Im Einzelfall erforderlich:

- weiterführende Anamnese: Hinweise auf
  - frühere Erkrankungen
  - siehe [Leitlinie Nr. 14](#)

- weitere Untersuchungen der altersentsprechenden Basisdiagnostik (z.B. bei durch den Lokalbefund nicht zu erklärender Visusminderung oder bei Patienten, die sich erstmals oder nach einem Intervall von über einem Jahr nach der letzten augenärztlichen Basisdiagnostik vorstellen, siehe Leitlinien Nr. 2 - 4)
- Perimetrie bei subjektiven Skotomen oder V.a. (begleitende) Neuritis oder V.a. Sekundärglaukom
- Fluoreszein-Angiographie bei V.a. Makulaödem, das mit dem OCT nicht detektiert werden kann, und/oder unklarem ophthalmoskopischen Befund
- Ultraschall bei fehlendem oder unzureichendem Funduseinblick
- Motilitätsprüfung und Pupillenreaktion (Internukleäre Ophthalmoplegie (INO), Neuritis?)
- Elektrophysiologie (ERG, VEP, multifokales ERG) bei V.a. (begleitende) Neuritis oder subklinische Retinitis
- Kommunikation mit Hausarzt bzw. zuständigem Facharzt (z.B. Internist, Rheumatologe, Pneumologe, Neurologe, Pädiater) zur weiteren Diagnostik entsprechend Anamnese, Verlauf und Befund

Grundsätzlich ist bei der intermediären Uveitis die Abklärung möglicher assoziierter Systemerkrankungen schon bei Erstdiagnose (Differentialdiagnose) sinnvoll (s.o.). Darüber hinaus nach klinischen Hinweisen:

- bildgebende Verfahren z.B.
  - Röntgen/CT: Thorax (Ausschluss pulmonaler Sarkoidose und Tuberkulose)
  - Cerebrales MRT mit Kontrastmittel (Ausschluss entzündliche ZNS Erkrankung)
- Tuberkulose-Tests (z. B. Mendel-Mantoux Hauttest), ggf. Nachweis mit T Lymphozytentransformationstests (EliSpotT/Quantiferon), insbesondere bei klinischem Verdacht auf eine Tuberkulose und zum Nachweis einer latenten Tuberkulose[22]
- Borreliose-Serologie (IgG, IgM, und Western Blot)
- Nachweis von Rubella Virus (Antikörper/PCR) aus Vorderkammerpunktat bei zweifelhafter Fuchs´scher Uveitis [23, 24]
- ggf. Glaskörperaspirat bei V.a. intraokulares Lymphom zur Zelldiagnostik oder zur mikrobiologischen Diagnostik (posttraumatisch oder postoperativ)
- ggf. weitere neurologische Abklärung (Lumbalpunktion) bei Hinweis auf Multiple Sklerose oder intraokularem Lymphom

Entsprechend der individuellen Anamnese und des klinischen Befundes kann weitere gezielte Diagnostik sinnvoll sein.

## **Verlaufsformen**

Es kann sich um einen akuten, rezidivierenden (selten) oder chronischen Verlauf (über 90%) handeln (s. LL14 Tabelle 2). Von Bedeutung ist auch die Frage, ob der Befund streng oder überwiegend einseitig oder beidseitig/asymmetrisch ist. Die Reaktion auf die bisherige Therapie erlaubt häufig eine ätiologische Einordnung und sollte auch deshalb dokumentiert werden.

## Therapie

- Medikamentös: die Gabe von lokalen Steroiden in Tropfenform ist bei der intermediären Uveitis nur bei stärkerem Vorderkammerreizzustand angezeigt. Ist dieser stärker als der Glaskörperreiz handelt es sich per Definition um eine anteriore Uveitis und sollte dann entsprechend der Leitlinie 14 behandelt werden. Die Therapie der Uveitis intermedia erfolgt in Form von parabolbären, intravitrealen und/oder systemischen Medikamentengaben. Die Notwendigkeit einer Behandlung der assoziierten Systemerkrankung muss in Rücksprache mit beteiligten anderen Fachdisziplinen erfolgen. Es sollte möglichst eine Behandlungsform gewählt werden, die dem Gesamtkrankheitsbild gerecht wird. Auch bei fehlender Systemerkrankung können systemische Kortikosteroide oder Immunsuppressiva notwendig sein. Vor Beginn der Therapie sollte das Therapieziel wegen eines oft sehr geringen Leidensdruckes der Betroffenen klar definiert sein (z.B. Visusgewinn oder -stabilisierung, Beseitigung des Makulaödems, Stabilisierung, Steroideinsparung?). Ein sehbeeinträchtigendes Makulaödem sollte behandelt werden. Vor Therapie mit nicht zugelassenen Medikamenten ist es angeraten die Kostenübernahme mit der Krankenkasse zu klären (Hilfestellung unter <http://www.dog.org/wp-content/uploads/2013/03/off-LabelAntrag.pdf>).
- Lokal (parabolbäre oder intravitreale Injektionen)
  - Triamcinolon-acetonid (EbMIIb)
    - (Stellungnahme von DOG, RG und BVA zur Intravitrealen Therapie des Makulaödems bei Uveitis <http://www.dog.org/wp-content/uploads/2013/03/zur-intravitrealen-Therapie-des-Makula%C3%B6dems-bei-Uveitis-Stand-02.07.2014.pdf>)[25-28], vorzugsweise und primär parabolbäre Gabe bei einseitigem Therapiebedarf, intravitreale Gabe vorzugsweise sekundär nur bei schwerem Verlauf, Wirkdauer ist befristet
  - Dexamethason-Implantat (Ozurdex®, 0.7 mg Dexamethason) (EbMIIb)
    - (in Deutschland zugelassen für intravitreale Anwendung bei nicht-infektiöser Uveitis des posterioren Segments (hierzu zählt die Uveitis intermedia)) [29, 30], nur bei schwerem Verlauf mit sehgefährdenden Komplikationen (insbesondere Makulaödem), Wirkdauer ist befristet und mehrmonatig,
  - Flucinolon-Implantat (Retisert®, 590 µg Fluocinolonacetonid) [31-34] (EbMIIb)
    - Wirkdauer ca. 3 Jahre, Zulassung in den USA, in Europa nicht zugelassen. Nur als Rescue-Therapie bei besonders schwerem Verlauf und Ausschöpfung oder Kontraindikation aller zugelassenen Alternativen und Berücksichtigung der erheblichen okulären Nebenwirkungsrate.
  - Iluvien® (190 µg Fluocinolon-acetonid)
    - (in Deutschland zugelassen für intravitreale Anwendung bei chronischem diabetischem Makulaödem, das auf andere Therapien nur unzureichend anspricht) liegen für die Uveitis noch keine publizierten Daten vor
  - Anti-VEGF Inhibitoren

- zur Therapie eines begleitenden Makulaödems EbMIIb (Stellungnahme von DOG, RG und BVA zur Intravitrealen Therapie des Makulaödems bei Uveitis <http://www.dog.org/wp-content/uploads/2013/03/zur-intravitrealen-Therapie-des-Makula%C3%B6dems-bei-Uveitis-Stand-02.07.2014.pdf>)[26, 35], angezeigt insbesondere bei steroid-induzierter okulärer Hypertension,
  - Sirolimus
    - Verwendung als intravitreale Gabe in einer hierfür geeigneten Aufarbeitung derzeit nur im Rahmen der Zulassungsstudie
  - Methotrexat
    - wenige publizierte Erfahrungen, befristeter Erfolg, nur als Rescue-Therapie bei besonders schwerem Verlauf
- Systemisch
  - Orale Steroide: im akuten Schub initial 1mg/kg/KG (EbM II)
    - langsame Reduktion über mehrere Wochen. Ggf. beibehalten als Erhaltungstherapie in niedriger Dosis unterhalb der individuellen Cushingschwelle. [33, 36, 37]
  - Acetazolamid
    - ggfs. als befristete Begleittherapie bei Makulaödem (für diese Anwendung ist Acetazolamid nicht zugelassen) [38, 39]
  - nichtsteroidale Immunsuppressiva
    - zur Einsparung oder bei Unwirksamkeit von Kortikosteroiden[40, 41] Die Therapieüberwachung sollte in Zusammenarbeit mit einem Internisten, Pädiater oder Rheumatologen erfolgen. Informationen zur Therapieüberwachung finden sich unter <http://dgrh.de/therapieueberwachen.html>
    - Substanzen, die eingesetzt werden:
      - Cyclosporin A (EbMIIb; einziges für die Therapie der Uveitis in Deutschland zugelassenes Immunsuppressivum)[42-44]
      - Methotrexat (EbMIIIb)[45, 46]
      - Mycophenolat Mofetil(EbMIIIb)[47-54]
      - Tacrolimus EbMIIb[55, 56]
      - Azathioprin EbMIIb [48, 57-59]
      - Leflunomid EbM IV [60, 61]

Bei dem Einsatz immunsuppressiver Medikamente sollte mehrjährige Erfahrung im Umgang und Monitoring der jeweiligen Präparate gegeben sein. Kann die Uveitisaktivität mit diesen Medikamenten (ggf. auch in Kombination) nicht beherrscht werden, können auch bei der intermediären Uveitis Biologika eingesetzt werden. Hierbei ist aber der off-label Status zu beachten! Zudem gilt es eine demyelinisierende Erkrankung sowie eine aktive oder latente Tuberkulose vor dem Einsatz von TNF-alpha Inhibitoren oder einer Sarkoidose vor Gabe von Interferon sicher auszuschließen. Liste möglicher Biologika in alphabetischer Reihenfolge:

- Interferon alpha oder beta[62-64]
- Interleukin 1 Antagonisten
- Interleukin 6 Antagonisten



- Octreotid: sehr wenige publizierte Erfahrungen, nur als Rescue-Therapie bei besonders schwerem Verlauf (Daten für uveitisches Makulaödem [65])
  - TNF-alpha Inhibitoren[66, 67]
- Operative Behandlung von Komplikationen je nach Befund und Verlauf z.B.
    - Pars-plana-Vitrektomie isoliert oder ggf. mit Katarakt-Operation. OP Indikationen: diagnostisch oder therapeutisch bei inaktiver oder medikamentös kontrollierter Entzündung (Beseitigung von dichten Glaskörpertrübungen, -blutung, Netzhautablösung, traktiver epiretinale Membran); in der Regel dadurch keine Verbesserung des Entzündungsverlaufs[68].
    - Laserkoagulation und/oder Kryokoagulation der peripheren Netzhaut (z.B. bei Neovaskularisationen)
    - Operation einer Sekundär-Katarakt (Phakoemulsifikation oder EC-Kataraktoperation), oft ist eine IOL Implantation möglich
    - Bei chorioidaler Neovaskularisation intravitreale operative Medikamenteneinbringung eines VEGF-Inhibitors
    - Glaukom-Chirurgie (z.B. bei steroid-induziertem Augendruckanstieg und Glaukom)

## Ambulant/Stationär

Es wird eine ambulante Versorgung angestrebt, im Bedarfsfall kann sie aber auch stationär erfolgen, insbesondere für die operative Versorgung.

## Kontrollintervalle

- im akuten Schub engmaschig in Abhängigkeit vom Befund
- bei chronisch rezidivierenden und schleichenden Formen ohne erkennbare subjektive oder objektive Symptomatik entsprechend dem individuellen Verlauf alle drei bis sechs Monate, ggf. auch häufiger
- nach operativem Eingriff in Abhängigkeit von operativer Technik, Befund und früh-postoperativen Verlauf auch häufiger
- nach intravitrealer Medikamenteneingabe entsprechend der Medikamentenspezifischen Empfehlungen

## Hinweis auf

- Patientengruppen (Informationen über den Dachverband "Deutsche Uveitis-Arbeitsgemeinschaft e.V." siehe [Leitlinie Nr. 14](#)) <http://www.duag.org/>, [uveitis e.V. http://uveitis.jimdo.com/](http://uveitis.jimdo.com/), Deutsche Sarkoidose Vereinigung gemeinnütziger e.V. [www.sarkoidose.de](http://www.sarkoidose.de), AMSEL e.V. Multiple Sklerose <http://www.amsel.de/multiple-sklerose-news/>
- Assoziation mit multipler Sklerose (s. AWMF Leitlinie der [DGN](#))



## **Methodik**

Literaturrecherche in Medline mit den Suchbegriffen intermediate uveitis sowie der einzelnen Therapeutika und Uveitis. Bewertung nach den Kriterien des Centre for Evidence-Based Medicine, Oxford (1a-5). Abstimmung unter den Mitarbeitern der Arbeitsgruppe Leitlinie intermediäre Uveitis: Garweg, Hudde, Baydoun, Mackensen. Weitergabe an die Teilnehmer des Sektionstreffen Uveitis der DOG, Abstimmung über Inhalte, dann erneute Korrektur und finale Abstimmung per email unter allen Sektionsmitgliedern. Am Sektionstreffen der Sektion Uveitis am 20.3.2014 Beschluss diese Version an die Fachgesellschaft zur Überprüfung weiterzugeben. Rücklauf des Fragebogens am 19.06.14, überarbeitete Version am 8.7.14 erneut an die Fachgesellschaft.

[Hier finden Sie den Methodenreport zu dieser Leitlinie](#)

### **Redaktionskomitee:**

PD Dr. med. Friederike Mackensen (federführend)

Dr. med. Lamis Baydoun

Prof. Dr. med. Justus Garweg

Prof. Dr. med. Arnd Heiligenhaus

PD. Dr. med. Tobias Hudde

## Tabellarische Zusammenfassung der Erklärungen über Interessenkonflikte

		PD Dr. Mackensen	Dr. Baydoun	Prof. Dr. Garweg	Prof. Dr. Heiligenhaus	Prof. Dr. Hudde
1	Berater- bzw. Gutachtertätigkeit oder bezahlte Mitarbeit in einem wissenschaftlichen Beirat eines Unternehmens der Gesundheitswirtschaft (z.B. Arzneimittelindustrie, Medizinproduktindustrie), eines kommerziell orientierten Auftragsinstituts oder einer Versicherung	<b>Ja</b> 1. Merck Serono Darmstadt (Beratertätigkeit) 2. AbbVie 3. Allergan (1., 2., 3., = Advisory Board)	<b>Nein</b>	<b>Nein</b>	<b>Nein</b>	<b>Nein</b>
2	Honorare für Vortrags- und Schulungstätigkeiten oder bezahlte Autoren- oder Co-Autorenschaften im Auftrag eines Unternehmens der Gesundheitswirtschaft, eines kommerziell orientierten Auftragsinstituts oder einer Versicherung	<b>Ja</b> 1. Heidelberg Eng. 2. AbbVie 3. MSD (1., 2., 3., = Vortragshonorare)	<b>Nein</b>	<b>Ja</b> Bayer Novartis Alcon AbbVie Allergan	<b>Ja</b> Pfizer Vortrag AbbVie Vortrag	<b>Nein</b> Weniger als 1.000,00 € innerhalb von 5 Jahren
3	Finanzielle Zuwendungen (Drittmittel) für Forschungsvorhaben oder direkte Finanzierung von Mitarbeitern der Einrichtung von Seiten eines Unternehmens der Gesundheitswirtschaft, eines kommerziell orientierten Auftragsinstituts oder einer Versicherung	<b>Ja</b> 1. Merck Serono 2. AbbVie 3. Allergan (1., 2., 3., = Unterstützung einer Investigator initiierten Studie)	<b>Nein</b>	<b>Nein</b>	<b>Ja</b> Pfizer Forschungsmittel	<b>Nein</b>
4	Eigentümerinteresse an Arzneimitteln/Medizinprodukten (z.B. Patent, Urheberrecht, Verkaufslizenz)	<b>Nein</b>	<b>Nein</b>	<b>Nein</b>	<b>Nein</b>	<b>Nein</b>

5	Besitz von Geschäftsanteilen, Aktien, Fonds mit Beteiligung von Unternehmen der Gesundheitswirtschaft	<b>Nein</b>	<b>Nein</b>	<b>Ja</b> Miteigentümer Berner Augenklinik am Lindenhofspital AG	<b>Nein</b>	<b>Nein</b>  Außer überblickten Beimischungen im Wertpapierdepot
6	Bezahlte Autoren- oder Co-Autorenschaft bei Artikeln im Auftrag pharmazeutischer biotechnologischer bzw. medizintechnischer Unternehmen in den zurückliegenden 5 Jahren	<b>Nein</b>	<b>Nein</b>	<b>Nein</b>	<b>Nein</b>	<b>Nein</b>
7	Persönliche Beziehungen zu einem Vertretungsberechtigten eines Unternehmens Gesundheitswirtschaft	<b>Nein</b>	<b>Nein</b>	<b>Nein</b>	<b>Nein</b>	<b>Nein</b>
8	Mitglied von in Zusammenhang mit der Leitlinienentwicklung relevanten Fachgesellschaften/Berufsverbänden, Mandatsträger im Rahmen der Leitlinienentwicklung	<b>Ja</b> DOG	<b>Nein</b>	<b>Nein</b>	<b>Nein</b>	<b>Ja</b>  DOG, BVA, DUAG, EBO
9	Politische, akademische (z.B. Zugehörigkeit zu bestimmten „Schulen“), wissenschaftliche oder persönliche Interessen, die mögliche Konflikte begründen könnten	<b>Nein</b>	<b>Nein</b>	<b>Nein</b>	<b>Nein</b>	<b>Nein</b>
10	Gegenwärtiger Arbeitgeber, relevante frühere Arbeitgeber der letzten 3 Jahre	Universitätsklinikum Heidelberg	1. Dr Gerrit Melles, Netherlands Institute for Innovative Ocular Surgery (NIIOS) Rotterdam NL, seit 04/12  2. Dr. Cay Lösche, Ev. Krankenhaus Mülheim bis 01/12	Prof. Dr. med. J. Garweg Berner Augenklinik am Lindenhofspital Bremgartenstr. 119 3012 Bern	Selbstständig Nebentätigkeit: wissenschaftlicher Mitarbeiter Institut für Experimentelle Ophthalmologie, Universitätsklinikum Münster	Selbstständig

## Literatur

1. Jabs, D.A., R.B. Nussenblatt, and J.T. Rosenbaum, *Standardization of uveitis nomenclature for reporting clinical data. Results of the First International Workshop*. Am J Ophthalmol, 2005. 140(3): p. 509-16.
2. Suhler, E.B., et al., *Incidence and prevalence of uveitis in Veterans Affairs Medical Centers of the Pacific Northwest*. American Journal of Ophthalmology, 2008. 146(6): p. 890-6 e8.
3. Darrell, R.W., H.P. Wagener, and L.T. Kurland, *Epidemiology of uveitis. Incidence and prevalence in a small urban community*. Arch Ophthalmol, 1962. 68: p. 502-14.
4. Gritz, D.C. and I.G. Wong, *Incidence and prevalence of uveitis in Northern California; the Northern California Epidemiology of Uveitis Study*. Ophthalmology, 2004. 111(3): p. 491-500; discussion 500.
5. Mortensen KK, S.A., Goldschmidt E. , *Uveitis. Eine epidemiologische Untersuchung*. Ber Dtsch Ophthalmol Ges, 1981. 78: p. 97–101.
6. Vadot, E., *Epidemiology of intermediate uveitis: a prospective study in Savoy*. Developments in Ophthalmology, 1992. 23: p. 33-4.
7. Tran, V.T., et al., *Epidemiological characteristics of uveitis in Switzerland*. International Ophthalmology, 1994. 18(5): p. 293-8.
8. Saari, K.M., et al., *Epidemiology of endogenous uveitis in south-western Finland*. Acta Ophthalmologica Scandinavica, 1995. 73(4): p. 345-9.
9. Miettinen, R., *Incidence of uveitis in Northern Finland*. Acta Ophthalmologica, 1977. 55(2): p. 252-60.
10. Manthey, K.F., *Intraokuläre Entzündungen*. 1988, Stuttgart: Ferdinand Enke Verlag.
11. Jakob, E., et al., *Uveitis subtypes in a german interdisciplinary uveitis center--analysis of 1916 patients*. J Rheumatol, 2009. 36(1): p. 127-36.
12. McCannel, C.A., et al., *Causes of uveitis in the general practice of ophthalmology. UCLA Community-Based Uveitis Study Group*. Am J Ophthalmol, 1996. 121(1): p. 35-46.
13. Boskovich, S.A., et al., *Systemic diseases associated with intermediate uveitis*. Cleve Clin J Med, 1993. 60(6): p. 460-5.
14. Bonfioli, A.A., et al., *Intermediate uveitis*. Semin Ophthalmol, 2005. 20(3): p. 147-54.
15. Vidovic-Valentincic, N., et al., *Intermediate uveitis: long-term course and visual outcome*. Br J Ophthalmol, 2009. 93(4): p. 477-80.
16. Malinowski, S.M., J.S. Pulido, and J.C. Folk, *Long-term visual outcome and complications associated with pars planitis*. Ophthalmology, 1993. 100(6): p. 818-24; discussion 825.
17. Fearnley, I.R. and A.R. Rosenthal, *Fuchs' heterochromic iridocyclitis revisited*. Acta Ophthalmol Scand, 1995. 73(2): p. 166-70.
18. Jones, N.P., *Fuchs' Heterochromic Uveitis: a reappraisal of the clinical spectrum*. Eye (Lond), 1991. 5 ( Pt 6): p. 649-61.
19. Mandeville, J.T., R.D. Levinson, and G.N. Holland, *The tubulointerstitial nephritis and uveitis syndrome*. Surv Ophthalmol, 2001. 46(3): p. 195-208.
20. Donaldson, M.J., et al., *Pars planitis: a 20-year study of incidence, clinical features, and outcomes*. Am J Ophthalmol, 2007. 144(6): p. 812-817.
21. Nussenblatt, R.B., et al., *Standardization of vitreal inflammatory activity in intermediate and posterior uveitis*. Ophthalmology, 1985. 92(4): p. 467-71.
22. Ang, M., et al., *Clinical signs of uveitis associated with latent tuberculosis*. Clin Experiment Ophthalmol, 2012. 40(7): p. 689-96.

23. Quentin, C.D. and H. Reiber, *Fuchs heterochromic cyclitis: rubella virus antibodies and genome in aqueous humor*. Am J Ophthalmol, 2004. 138(1): p. 46-54.
24. de Groot-Mijnes, J.D., et al., *Rubella virus is associated with fuchs heterochromic iridocyclitis*. Am J Ophthalmol, 2006. 141(1): p. 212-214.
25. Roesel, M., et al., *Intravitreal and orbital floor triamcinolone acetate injections in noninfectious uveitis: a comparative study*. Ophthalmic Res, 2009. 42(2): p. 81-6.
26. Bae, J.H., C.S. Lee, and S.C. Lee, *Efficacy and safety of intravitreal bevacizumab compared with intravitreal and posterior sub-tenon triamcinolone acetate for treatment of uveitic cystoid macular edema*. Retina, 2011. 31(1): p. 111-8.
27. Kok, H., et al., *Outcome of intravitreal triamcinolone in uveitis*. Ophthalmology, 2005. 112(11): p. 1916 e1-7.
28. Angunawela, R.I., et al., *Intravitreal triamcinolone acetate for refractory uveitic cystoid macular oedema: longterm management and outcome*. Acta Ophthalmol Scand, 2005. 83(5): p. 595-9.
29. Lowder, C., et al., *Dexamethasone intravitreal implant for noninfectious intermediate or posterior uveitis*. Arch Ophthalmol, 2011. 129(5): p. 545-53.
30. Winterhalter, S., et al., *[Intravitreal implants: drug carriers and carriers of hope?]*. Ophthalmologie, 2011. 108(3): p. 222-9.
31. Jaffe, G.J., et al., *Fluocinolone acetate implant (Retisert) for noninfectious posterior uveitis: thirty-four-week results of a multicenter randomized clinical study*. Ophthalmology, 2006. 113(6): p. 1020-7.
32. Callanan, D.G., et al., *Treatment of posterior uveitis with a fluocinolone acetate implant: three-year clinical trial results*. Arch Ophthalmol, 2008. 126(9): p. 1191-201.
33. Kempen, J.H., et al., *The multicenter uveitis steroid treatment trial: rationale, design, and baseline characteristics*. Am J Ophthalmol, 2010. 149(4): p. 550-561 e10.
34. de Smet, M.D., *Corticosteroid intravitreal implants*. Dev Ophthalmol, 2012. 51: p. 122-33.
35. Soheilian, M., et al., *Intravitreal bevacizumab versus triamcinolone acetate for refractory uveitic cystoid macular edema: a randomized pilot study*. J Ocul Pharmacol Ther, 2010. 26(2): p. 199-206.
36. Cunningham, E.T., Jr. and J.D. Wender, *Practical approach to the use of corticosteroids in patients with uveitis*. Can J Ophthalmol, 2010. 45(4): p. 352-8.
37. Taylor, S.R., et al., *New developments in corticosteroid therapy for uveitis*. Ophthalmologica, 2010. 224 Suppl 1: p. 46-53.
38. Whitcup, S.M., et al., *A randomized, masked, cross-over trial of acetazolamide for cystoid macular edema in patients with uveitis*. Ophthalmology, 1996. 103(7): p. 1054-62; discussion 1062-3.
39. Schilling, H., et al., *Long-term effect of acetazolamide treatment of patients with uveitic chronic cystoid macular edema is limited by persisting inflammation*. Retina, 2005. 25(2): p. 182-8.
40. Jabs, D.A., et al., *Guidelines for the use of immunosuppressive drugs in patients with ocular inflammatory disorders: recommendations of an expert panel*. Am J Ophthalmol, 2000. 130(4): p. 492-513.
41. Esterberg, E. and N.R. Acharya, *Corticosteroid-sparing therapy: practice patterns among uveitis specialists*. J Ophthalmic Inflamm Infect, 2012. 2(1): p. 21-8.
42. de Vries, J., et al., *Cyclosporin in the treatment of severe chronic idiopathic uveitis*. Br J Ophthalmol, 1990. 74(6): p. 344-9.
43. Kacmaz, R.O., et al., *Cyclosporine for ocular inflammatory diseases*. Ophthalmology, 2010. 117(3): p. 576-84.
44. Nussenblatt, R.B., et al., *Randomized, double-masked study of cyclosporine compared to prednisolone in the treatment of endogenous uveitis*. Am J Ophthalmol, 1991. 112(2): p. 138-46.

45. Gangaputra, S., et al., *Methotrexate for ocular inflammatory diseases*. Ophthalmology, 2009. 116(11): p. 2188-98 e1.
46. Malik, A.R. and C. Pavesio, *The use of low dose methotrexate in children with chronic anterior and intermediate uveitis*. Br J Ophthalmol, 2005. 89(7): p. 806-8.
47. Teoh, S.C., et al., *Mycophenolate mofetil for the treatment of uveitis*. Am J Ophthalmol, 2008. 146(5): p. 752-60, 760 e1-3.
48. Galor, A., et al., *Comparison of antimetabolite drugs as corticosteroid-sparing therapy for noninfectious ocular inflammation*. Ophthalmology, 2008. 115(10): p. 1826-32.
49. Thorne, J.E., et al., *Mycophenolate mofetil therapy for inflammatory eye disease*. Ophthalmology, 2005. 112(8): p. 1472-7.
50. Doycheva, D., et al., *Long-term results of therapy with mycophenolate mofetil in ocular mucous membrane pemphigoid*. Ocul Immunol Inflamm, 2011. 19(6): p. 431-8.
51. Abu El-Asrar, A.M., et al., *The outcomes of mycophenolate mofetil therapy combined with systemic corticosteroids in acute uveitis associated with Vogt-Koyanagi-Harada disease*. Acta Ophthalmol, 2012. 90(8): p. e603-8.
52. Doycheva, D., et al., *Mycophenolate mofetil in the therapy of uveitic macular edema--long-term results*. Ocul Immunol Inflamm, 2012. 20(3): p. 203-11.
53. Lau, C.H., M. Comer, and S. Lightman, *Long-term efficacy of mycophenolate mofetil in the control of severe intraocular inflammation*. Clin Experiment Ophthalmol, 2003. 31(6): p. 487-91.
54. Siepmann, K., et al., *Mycophenolate mofetil is a highly effective and safe immunosuppressive agent for the treatment of uveitis : a retrospective analysis of 106 patients*. Graefes Arch Clin Exp Ophthalmol, 2006. 244(7): p. 788-94.
55. Murphy, C.C., et al., *Cyclosporine vs tacrolimus therapy for posterior and intermediate uveitis*. Arch Ophthalmol, 2005. 123(5): p. 634-41.
56. Hogan, A.C., et al., *Long-term efficacy and tolerance of tacrolimus for the treatment of uveitis*. Ophthalmology, 2007. 114(5): p. 1000-6.
57. Pacheco, P.A., et al., *Azathioprine in the management of autoimmune uveitis*. Ocul Immunol Inflamm, 2008. 16(4): p. 161-5.
58. Yazici, H., et al., *A controlled trial of azathioprine in Behcet's syndrome*. N Engl J Med, 1990. 322(5): p. 281-5.
59. Greenwood, A.J., M.R. Stanford, and E.M. Graham, *The role of azathioprine in the management of retinal vasculitis*. Eye (Lond), 1998. 12 ( Pt 5): p. 783-8.
60. Roy, M., *Early clinical experience with leflunomide in uveitis*. Can J Ophthalmol, 2007. 42(4): p. 634.
61. Molina, C., et al., *Leflunomide, a valid and safe drug for the treatment of chronic anterior uveitis associated with juvenile idiopathic arthritis*. Clin Rheumatol, 2013.
62. Mackensen, F., R. Max, and M.D. Becker, *Interferons and their potential in the treatment of ocular inflammation*. Clin Ophthalmol, 2009. 3: p. 559-66.
63. Deuter, C., N. Stubiger, and M. Zierhut, *Interferon-alpha therapy in noninfectious uveitis*. Dev Ophthalmol, 2012. 51: p. 90-7.
64. Mackensen, F., et al., *Interferon versus Methotrexate in Intermediate Uveitis With Macular Edema: Results of a Randomized Controlled Clinical Trial*. Am J Ophthalmol, 2013. 156(3): p. 478-486 e1.
65. Missotten, T., et al., *Octreotide long-acting repeatable for the treatment of chronic macular edema in uveitis*. Am J Ophthalmol, 2007. 144(6): p. 838-843.
66. Cordero-Coma, M., T. Yilmaz, and S. Onal, *Systematic Review of Anti-Tumor Necrosis Factor-alpha Therapy for Treatment of Immune-mediated Uveitis*. Ocul Immunol Inflamm, 2013. 21(1): p. 12-20.
67. Rubbert-Roth, A., *Assessing the safety of biologic agents in patients with rheumatoid arthritis*. Rheumatology (Oxford), 2012. 51 Suppl 5: p. v38-47.

68. Becker, M. and J. Davis, *Vitrectomy in the treatment of uveitis*. Am J Ophthalmol, 2005. 140(6): p. 1096-105.